

CLEISSON FÁBIO ANDRIOLI PERALTA¹

LUCIANA EMY ISHIKAWA²

JOÃO RENATO BENNINI³

ANGÉLICA DE FÁTIMA ASSUNÇÃO BRAGA⁴

IZILDA RODRIGUES MACHADO ROSA⁵

MARIA CRISTINA BIONDI⁶

RICARDO BARINI⁷

Ablação dos vasos placentários com laser para tratamento da síndrome de transfusão feto-fetal grave – experiência de um centro universitário no Brasil

Laser ablation of placental vessels for treatment of severe twin-twin transfusion syndrome – experience from an university center in Brazil

Artigo original

Palavras-chave

Transfusão feto-fetal/cirurgia
Terapia a laser/métodos
Placenta/irrigação sanguínea
Gravidez múltipla
Fetoscopia

Keywords

Fetofetal transfusion/surgery
Laser therapy/methods
Placenta/blood supply
Pregnancy, multiple
Fetoscopy

Resumo

OBJETIVO: descrever os resultados do tratamento da síndrome de transfusão feto-fetal grave com a ablação vascular placentária a laser em um centro universitário do Brasil. **MÉTODOS:** estudo observacional retrospectivo que incluiu pacientes tratadas na Universidade Estadual de Campinas entre 2007 e 2009. A ablação vascular placentária foi realizada em casos de transfusão feto-fetal grave (estágios II, III e IV de Quintero) diagnosticados até a 26ª semana de gravidez. As principais variáveis avaliadas foram a idade gestacional no parto, a sobrevida (alta do berçário) de pelo menos um gêmeo e o comprometimento neurológico nos sobreviventes. Regressão logística foi utilizada para investigar a influência do comprimento do colo uterino, da idade gestacional e do estágio da doença (antes da cirurgia) sobre o parto/abortamento e o óbito fetal após a intervenção, sobre o parto pré-termo extremo e a sobrevida. **RESULTADOS:** em toda a amostra, pelo menos uma criança sobreviveu em 63,3% dos casos (19/30). Entre as gestantes que não tiveram parto/abortamento após a cirurgia, a sobrevida de pelo menos um gêmeo foi 82,6% (19/23). Nesse subgrupo (n=23), a idade gestacional média no parto foi 31,9 semanas e o comprometimento neurológico ocorreu em um neonato (1/31; 3,2%). O comprimento do colo uterino influenciou na ocorrência de parto/abortamento após a cirurgia (valor de p=0,008). Entre sete pacientes (7/30; 23,3%) que apresentaram essa complicação, cinco (5/7; 71,4%) tinham medidas do colo uterino menores do que 15 mm. Entre as 23 gestantes que não tiveram parto/abortamento após a cirurgia, os estágios mais avançados da doença (III e IV) aumentaram o risco de parto antes de 32 semanas (valor de p=0,025) e diminuíram a chance de sobrevida de ambas as crianças (valor de p=0,026). **CONCLUSÕES:** os resultados são semelhantes aos descritos na literatura. Na presente amostra, os principais fatores associados a piores resultados foram o colo uterino curto (menor do que 15 mm) e os estágios mais avançados da doença (III e IV) no momento em que o tratamento foi realizado.

Abstract

PURPOSE: to describe the results of laser ablation of placental vessels for the treatment of severe twin-to-twin transfusion syndrome in an university center in Brazil. **METHODS:** retrospective observational study of patients treated at UNICAMP from 2007 to 2009. Laser ablation of placental vessels was performed in cases of severe twin-twin transfusion syndrome (Quintero stages II, III and IV) diagnosed before 26 complete weeks of gestation. The main variables evaluated in this series were gestational age at delivery, survival (discharge from the nursery) of at least one twin and neurological damage in survivors. Logistic regression was used to investigate the influence of cervical length, gestational age and stage of the disease (before the surgery) on the occurrence of delivery/abortion and fetal death after the intervention, and the influence on severe preterm birth and survival. **RESULTS:** in the whole series, at least one twin survived in 63.3% of cases (19/30). Among patients who did not have delivery/abortion after surgery, the survival of at least one twin was 82.6% (19/23). In this subgroup (n=23), mean gestational age in delivery was 31.9 weeks and neurological

Correspondência:

Cleisson Fábio Andrioli Peralta
Departamento de Ginecologia e Obstetrícia – CAISM – UNICAMP
Rua Alexander Fleming, 101 – Cidade Universitária
CEP 13083-970 – Campinas (SP), Brasil
Fone: (19) 3521-9500/Fax: (19) 3521-9331
E-mail: cfaperalta@hotmail.com

Recebido:

20/4/10

Aceito com modificações:

10/5/10

Centro de Atenção Integral à Saúde da Mulher (CAISM), da Universidade Estadual de Campinas – UNICAMP – Campinas (SP), Brasil.

¹ Médico Assistente; Professor Doutor de Pós-graduação do Departamento de Obstetrícia e Ginecologia do Centro de Atenção Integral à Saúde da Mulher (CAISM) da Universidade Estadual de Campinas – UNICAMP – Campinas (SP), Brasil.

² Acadêmica de Graduação da Faculdade de Ciências Médicas da Universidade Estadual de Campinas – UNICAMP – Campinas (SP), Brasil.

³ Médico Assistente do Departamento de Obstetrícia e Ginecologia do Centro de Atenção Integral à Saúde da Mulher (CAISM) da Universidade Estadual de Campinas – UNICAMP – Campinas (SP), Brasil.

⁴ Professor Doutor da Seção de Anestesiologia do Centro de Atenção Integral à Saúde da Mulher (CAISM) da Universidade Estadual de Campinas – UNICAMP – Campinas (SP), Brasil.

⁵ Professor Doutor da Divisão de Neonatologia do Centro de Atenção Integral à Saúde da Mulher (CAISM) da Universidade Estadual de Campinas – UNICAMP – Campinas (SP), Brasil.

⁶ Médico Residente do Departamento de Obstetrícia e Ginecologia do Centro de Atenção Integral à Saúde da Mulher (CAISM) da Universidade Estadual de Campinas – UNICAMP – Campinas (SP), Brasil.

⁷ Professor Livre-docente do Departamento de Obstetrícia e Ginecologia do Centro de Atenção Integral à Saúde da Mulher (CAISM) da Universidade Estadual de Campinas – UNICAMP – Campinas (SP), Brasil.

Financiamento: Programa Institucional de Bolsas de Iniciação Científica da Universidade Estadual de Campinas (PIBIC)/UNICAMP
Bolsa de iniciação científica para a aluna Luciana Emy Ishikawa.

damage was identified in one neonate (1/31; 3.2%). Cervix length influenced the occurrence of delivery/abortion after surgery (p-value=0.008). Among seven patients (7/30; 23.3%) who carried this complication, five (5/7; 71.4%) had cervix length lower than 15 mm. Among the 23 patients who did not have delivery/abortion as a result of the surgery, the highest stages of the disease (III and IV) increased the risk of delivery prior to 32 complete weeks of gestation (p-value=0.025) and decreased the chance of survival of both twins (p-value=0.026). **CONCLUSIONS:** the results are similar to those available in the literature. In our series, the main factors associated with poorer results were short cervix (lower than 15 mm) and the highest stages of the disease (III and IV) at the time of the treatment.

Introdução

A síndrome da transfusão feto-fetal (STFF) ocorre em até 30% das gestações gemelares monocoriônicas diamnióticas. Caracteriza-se pela passagem desbalanceada de sangue de um feto (doador) para outro (receptor), por meio de anastomoses vasculares placentárias¹⁻⁶. As formas graves da doença invariavelmente apresentam a sequência anidrâmio (feto doador)/polidrâmio (feto receptor), com ou sem alterações doplervelocimétricas feto-placentárias, hidropisia no receptor ou óbito de um ou ambos os conceitos⁷.

Considerando-se os casos com dois fetos vivos no momento do diagnóstico, o risco de óbito de pelo menos um deles diante da conduta expectante é de 70 a 100%^{8,9}. Nessas ocasiões, danos neurológicos ocorrem em 25 a 35% dos sobreviventes, resultando de distúrbios hemodinâmicos e/ou da prematuridade¹⁰⁻¹⁴.

As opções de conduta para pacientes com STFF grave incluem a amniodrenagem seriada, a septostomia e a ablação dos vasos placentários com laser (AVPL)^{1,10,15-24}. As duas primeiras visam reduzir o polidrâmio e prolongar a gestação, ao passo que a última tem por objetivo inativar as anastomoses que propiciam o desenvolvimento da doença.

Apesar das evidências na literatura médica sobre os melhores resultados obtidos com a ablação vascular, a maioria dos centros de referência para terapêutica fetal em nosso país ainda utiliza as opções paliativas da amniodrenagem e da septostomia no seguimento dessas pacientes.

O objetivo deste estudo foi descrever os resultados preliminares do tratamento da STFF grave por meio da AVPL em um centro universitário no Brasil.

Métodos

Este foi um estudo observacional retrospectivo, realizado no Centro de Atenção Integral à Saúde da Mulher (CAISM) da Universidade Estadual de Campinas (UNICAMP), após aprovação de projeto pelo Comitê de Ética em Pesquisa da mesma instituição. Tendo sido a coleta de dados baseada na revisão de prontuários médicos, foi solicitada ao referido comitê a dispensa de consentimento livre e esclarecido (resolução nº 196 do Código de Ética Médica).

A inclusão dos casos obedeceu aos seguintes critérios: pacientes com gestações gemelares monocoriônicas diamnióticas com STFF grave, submetidas a AVPL no CAISM; fetos sem anormalidades estruturais ou cromossômicas detectadas antes ou após o nascimento.

O Departamento de Tocoginecologia do CAISM tem disponibilizado, desde Abril de 2007, a AVPL como primeira opção terapêutica às gestantes com STFF grave, fora de trabalho de parto, com 2 fetos vivos e menos de 26 semanas completas de gravidez.

Foram considerados casos graves de STFF aqueles em estágios II, III, IV e V da classificação proposta por Quintero et al.^{7,22}. Segundo esses autores, no estágio I (forma leve), há uma discrepância entre os tamanhos das bexigas fetais e entre a quantidade de líquido amniótico nas duas câmaras âmnicas (doador com maior bolsão de líquido amniótico menor do que 2 cm; receptor com maior bolsão de líquido amniótico maior do que 8 cm até a 20ª semana e maior do que 10 cm após esta idade gestacional). No estágio II, o feto doador fica com a bexiga permanentemente vazia e em anânio (*stuck twin*), enquanto o receptor apresenta bexiga distendida e polidrâmio. No estágio III, começam as alterações doplervelocimétricas em um ou ambos os fetos (aumento de resistência da artéria umbilical do doador; aumento no índice de pulsatilidade/ausência ou inversão de fluxo durante a contração atrial no ducto venoso do receptor). No estágio IV, o receptor desenvolve hidropisia e no V, há óbito de um ou ambos os fetos.

Em todos os casos elegíveis para o procedimento intrauterino, detalhada avaliação da anatomia dos fetos foi realizada por pelo menos um médico (CFAP e/ou JRB), utilizando o mesmo aparelho de ultrassonografia (Medison Accuvix V10; Medison, Coreia do Sul), equipado com transdutor convexo C2-6. A medida do colo uterino foi realizada em todas as pacientes por via vaginal (transdutor endovaginal MEV 4-9 do mesmo equipamento), de acordo com padrões previamente sugeridos na literatura^{25,26}.

Após a definição do estágio da doença, a paciente foi orientada quanto à provável evolução se adotada a conduta expectante. Todos os riscos e benefícios relacionados à AVPL foram detalhadamente expostos. Depois desse esclarecimento, a paciente que optou pela intervenção assinou um termo de consentimento específico e foi internada.

O protocolo durante a internação materna deve ser conforme o descrito a seguir.

Todos os procedimentos foram realizados em centro cirúrgico, sob as mesmas condições de antisepsia preconizadas para as cirurgias laparoscópicas.

Pacientes que, no momento da internação, não apresentaram desconforto respiratório decorrente do polidrâmnio e tinham medidas do colo uterino maiores ou iguais a 15 mm (percentil 5 dos intervalos de referência propostos por To et al.²⁶) foram submetidas ao seguinte preparo antes do procedimento: jejum de pelo menos oito horas; nifedipina via oral (20 mg) oito horas antes da cirurgia; cefazolina endovenosa (1 g) e nifedipina via oral (20 mg) uma hora antes da intervenção. A anestesia materna utilizada nestes casos foi a peridural contínua (75 a 90 mg de bupivacaína 0,5% + 100 mcg de fentanil) ou a combinada (5 a 7,5 mg de bupivacaína hiperbárica 0,5% + 5,0 a 7,5 mcg de sufentanil, por via subaracnoidea).

Pacientes que, no momento da internação, apresentaram desconforto respiratório e/ou medida do colo uterino menor do que 15 mm foram conduzidas o mais rapidamente possível ao centro cirúrgico para o tratamento, sem aguardar o período de jejum. Nestas ocasiões, nifedipina via oral (20 mg) e cefazolina endovenosa (1 g) foram administradas aproximadamente uma hora antes do procedimento, que foi realizado sob anestesia local com lidocaína 2%, sem vasoconstritor.

Após anestesia materna, antisepsia e colocação de campos operatórios, a posição da placenta de ambos os fetos e a inserção placentária dos dois cordões umbilicais foram reavaliados por meio da ultrassonografia, para planejamento final do melhor acesso à cavidade uterina. A identificação da situação do feto doador e da inserção placentária dos cordões umbilicais permitiu a definição do provável equador placentário, local onde são encontradas as anastomoses arteriovenosas que devem ser cauterizadas.

O procedimento endoscópico foi realizado de acordo com os seguintes passos: um trocáter, com ponta piramidal de 10 F (11650 TG, Karl Storz, Alemanha), coberto por uma cânula de Teflon® (Performa, Cook, Bélgica), foi introduzido na cavidade amniótica do feto receptor, em direção ao equador placentário, sob guia ultrassonográfica. O trocáter foi retirado da cânula e substituído pelo sistema de fetoscopia. Este consistiu de uma camisa metálica de 2,4 mm (11530 KC, Karl Storz, Alemanha), envolvendo um fetoscópio semirrígido de 1,2 mm (11530 AA, Karl Storz, Alemanha) e uma fibra de laser de 600 µm. Por meio de visualização endoscópica, a superfície placentária e a inserção das membranas amnióticas que separam os gêmeos foram identificadas (Figuras 1A e 1B). O trajeto de todos os vasos que cruzavam a inserção das membranas foi seguido em direção ao cordão umbilical do feto receptor,

para identificação das anastomoses vasculares (Figura 1C e 1D). Todas as anastomoses arteriovenosas (vistas na superfície da placenta como um vaso venoso, de coloração avermelhada, proveniente de um dos gêmeos, encontrando-se com um vaso arterial, de coloração arroxeada, vindo do outro feto) (Figuras 1C e 1D) e os vasos com trajetos duvidosos (possivelmente comunicando ambos os cordões umbilicais) foram cauterizados (Figura 1E). Em seguida, os pontos individuais de cauterização foram unidos por uma linha de ablação na superfície da placenta (Figura 1F), poupando-se os vasos que se originavam e retornavam para o mesmo feto. Este último passo teve por finalidade ocluir eventuais anastomoses não perceptíveis durante a inspeção endoscópica. Em todos os procedimentos, foi utilizada uma fonte de laser diodo Medilas D SkinPulse (Dornier MedTech, Alemanha) e as potências empregadas variaram de 30 a 45 W. No final do processo de cauterização, o polidrâmnio foi drenado através da camisa de fetoscopia, até que o maior bolsão anteroposterior de líquido amniótico do feto receptor ficasse menor do que 8 cm.

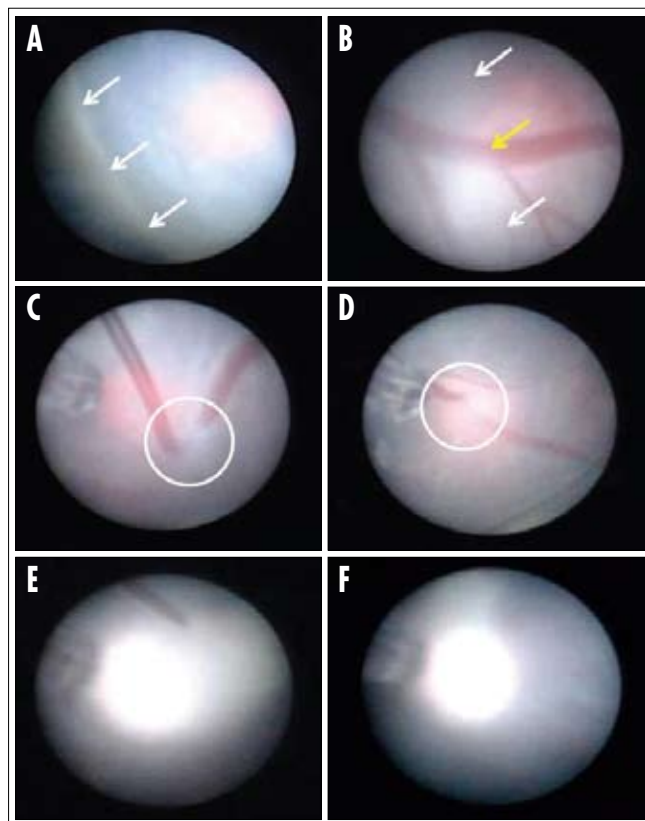


Figura 1 - Vista endoscópica da superfície da placa corial placentária, a partir da cavidade amniótica do feto receptor. (A, B) Setas brancas indicam a inserção das membranas amnióticas que separam os gêmeos; (B) Setas amarelas indicam vaso que cruza a inserção das membranas amnióticas; (C, D) Círculos indicam os vasos que participam das anastomoses arteriovenosas (cor arroxeada: artéria; cor avermelhada: veia) (E) Vaso cauterizado; (E, F) Faixa branca indica linha de cauterização na superfície da placa corial.

Após a cirurgia, a gestante permaneceu no hospital por pelo menos 24 horas, em repouso relativo, em uso de nifedipina via oral (20 mg a cada 8 horas) e analgésicos, de acordo com a necessidade. Depois da alta, a paciente compareceu a retornos hospitalares semanais ou quinzenais para consultas de pré-natal e ultrassonografia. Quando possível, o parto foi programado para depois da 36ª semana, por operação cesariana.

As variáveis analisadas neste estudo foram: idade materna, paridade, comprimento do colo uterino antes da cirurgia, idade gestacional (IG) no momento do procedimento, estágio da doença por ocasião do tratamento, complicações materno-fetais decorrentes do procedimento, intercorrências gestacionais tardias à cirurgia, IG por ocasião da resolução da gravidez, alta do berçário de pelo menos um dos neonatos/lactentes, alta do berçário de ambos os neonatos/lactentes e comprometimento neurológico nos neonatos/lactentes que tiveram alta do berçário.

Foram consideradas complicações materno-fetais decorrentes do procedimento aquelas ocorridas durante ou até duas semanas completas após a cirurgia: sangramento durante o processo de AVPL, sangramento materno, descolamento prematuro de placenta normalmente inserida (DPPNI), perda de líquido amniótico para a cavidade peritoneal materna, corioamnionite, rotura prematura pré-termo de membranas (RPPM), parto prematuro pré-termo (PPPT) ou abortamento, óbito de um ou ambos os fetos e recorrência da STFF e STFF reversa.

Foram consideradas intercorrências gestacionais tardias ao procedimento aquelas ocorridas de duas semanas completas após a cirurgia até o parto: DPPNI, RPPM, óbito de um ou ambos os fetos, recorrência da STFF e STFF reversa, PPPT (antes de 37 semanas completas de gravidez) e parto prematuro extremo (antes de 32 semanas completas de gestação).

O comprometimento neurológico no neonato/lactente foi definido quando da presença de alterações neurológicas no exame clínico e/ou no exame de imagem (ultrassonografia transfontanelar/tomografia computadorizada de crânio). Os dados das pacientes que tiveram resolução da gravidez em outras instituições foram obtidos por contato telefônico com os obstetras que as acompanharam após o procedimento. A análise estatística descritiva consistiu de cálculos de médias, desvios padrão, valores mínimos e máximos para variáveis contínuas e frequências absolutas e relativas para variáveis categóricas.

A análise estatística inferencial foi desenvolvida em duas etapas. Inicialmente, em toda a amostra, foram avaliadas as influências do comprimento do colo uterino, da IG e do estágio da STFF antes da cirurgia sobre o PPPT/abortamento e o óbito de pelo menos um feto como complicações diretas do procedimento. Em uma segunda etapa, envolvendo somente as gestantes que

não tiveram parto/abortamento decorrentes da AVPL, foram avaliadas: a influência do comprimento do colo uterino, da IG e do estágio da STFF antes da cirurgia sobre o parto antes de 32 semanas completas de gestação, além da influência do estágio da doença sobre a alta do berçário de pelo menos um e de ambos os neonatos/lactentes. Análise de regressão logística foi utilizada com esta finalidade. O nível de significância considerado foi 0,05 e o programa utilizado para análise foi o SPSS 16.0 (SPSS, Chicago, IL, USA).

Resultados

Durante o período considerado neste estudo (de Abril de 2007 a Julho de 2009), 30 gestantes com STFF grave foram submetidas a AVPL no CAISM.

A idade materna média em nossa amostra foi de 29,6 anos (DP=5,6; mínimo=20; máximo=39) e 7 entre as 30 gestantes (7/30; 23,3%) eram nulíparas.

A IG média por ocasião do tratamento foi de 22,2 semanas (DP=2,2; mínimo=17; máximo=25,9). Doze pacientes (12/30; 40,0%) foram operadas no estágio II da doença, 17 (17/30; 56,6%) no estágio III e 1 (1/30; 3,3%) no estágio IV.

Não houve complicações maternas durante as cirurgias, tampouco casos de DPPNI, corioanionite ou RPPM nos 14 dias subsequentes aos procedimentos. Duas pacientes (2/30; 6,7%) apresentaram perda de grande quantidade de líquido amniótico para a cavidade peritoneal. Em ambos os casos, as placentas tinham localização anterior e as punções foram realizadas lateralmente e próximo ao fundo uterino. Uma semana após os procedimentos, não havia mais líquido detectável nas cavidades peritoneais maternas. Em três casos (3/30; 10,0%), houve sangramento da superfície da placenta para a cavidade amniótica por acidente durante o processo de ablação vascular. Em cada um deles, houve óbito de um dos fetos durante o procedimento (em dois casos, óbito do feto doador; em um caso, óbito do feto receptor). Sete pacientes (7/30; 23,3%) apresentaram parto/abortamento nas primeiras seis horas após a cirurgia. Em todos esses casos, ambos os gêmeos foram natimortos. Uma gestante (1/30; 3,3%) apresentou recorrência da STFF na segunda semana após o procedimento, tendo sido acompanhada com amniodrenagens seriadas até 26 semanas de gravidez, quando ocorreu o parto e ambos os gêmeos foram natimortos.

Duas pacientes (2/30; 6,7%) apresentaram DPPNI como intercorrência materno-fetal tardia, ambas na 33ª semana de gravidez, quando ocorreram os partos. Nenhuma delas necessitou de transfusão sanguínea nem apresentou complicações durante ou após a cesariana. Em um dos casos houve óbito de um dos gêmeos (ex-doador), uma semana após o nascimento, por complicações relacionadas à prematuridade.

No outro caso, ambos os gêmeos apresentaram exames neurológicos clínicos e ultrassonográficos (ultrassonografia transfontanelar) normais enquanto internados e tiveram alta do berçário na terceira semana de vida.

A IG média por ocasião da resolução da gravidez em toda a amostra foi de 29,4 semanas (DP=5,7; mínimo=17,3; máximo=37). Somente uma paciente (1/30=3,3%) apresentou RPPM, o que ocorreu na 32ª semana (11 semanas após a AVPL). Neste caso, operação cesariana foi realizada dois dias após a rotura das membranas, quando a paciente começou a apresentar contrações uterinas. Ambos os gêmeos evoluíram sem complicações no berçário e tiveram alta 20 dias após o nascimento.

Como resultado da análise inferencial, foi observado que o comprimento do colo uterino, medido antes da cirurgia, influenciou de forma significativa na ocorrência de parto/abortamento como complicação direta do procedimento (valor de $p=0,008$; OR=0,7; IC95%=0,64-0,93) (Tabela 1). Entre as sete pacientes (7/30; 23,3%) que apresentaram esta complicação, todas tinham comprimento do colo uterino menor do que 25 mm antes da cirurgia, cinco delas (5/7; 71,4%) com medidas menores do que 15 mm. O comprimento do colo uterino, a IG e o estágio da STFF antes da cirurgia não influenciaram significativamente na ocorrência de óbito fetal pós-procedimento, assim como os dois últimos preditores não interferiram no risco de parto/abortamento após a cirurgia (Tabela 1).

Considerando-se somente as 23 gestantes (23/30; 76,6%) que não apresentaram parto/abortamento nas

primeiras horas após a AVPL, a IG média no momento do parto foi de 31,9 semanas (DP=3,7; mínimo=24,6; máximo=37). Neste subgrupo, 22 pacientes (22/23; 95,7%) tiveram parto antes de completar a 37ª semana de gravidez e 9 (9/23; 39,1%) antes de completar a 32ª semana. O comprimento do colo uterino e a IG por ocasião da cirurgia não interferiram de forma significativa na ocorrência de parto pré-termo extremo nessas pacientes (Tabela 2). Em contrapartida, o estágio da STFF antes do procedimento influenciou na incidência de parto antes de 32 semanas ($p=0,025$; OR=13,75; IC95%=1,39-135,84) (Tabela 2). Entre as gestantes tratadas no estágio II da doença (10/23; 43,5%), somente uma (1/10; 10%) teve parto antes da 32ª semana, ao passo que, entre as 13 pacientes tratadas nos estágios III ou IV, 8 (8/13; 61,5%) apresentaram essa intercorrência.

Em toda a série, a alta de pelo menos um e de ambos os neonatos/lactentes do berçário ocorreu em 19 (19/30; 63,3%) e 12 casos (12/30; 40%), respectivamente. Considerando-se somente as 23 gestantes que não tiveram parto/abortamento nas primeiras horas após a cirurgia, a alta de pelo menos um e de ambos os neonatos/lactentes do berçário ocorreu em 82,6 e 47,8% dos casos, respectivamente. Neste subgrupo, o estágio da STFF não influenciou na alta do berçário de pelo menos um gêmeo, mas interferiu na alta de ambas as crianças (valor de $p=0,02$; OR=0,11; IC95%=0,01-0,76) (Tabela 2). Entre os dez casos submetidos a tratamento no estágio II da doença, em oito deles ambos os gêmeos tiveram alta do berçário.

Tabela 1 - Avaliação da influência do comprimento do colo uterino materno, da idade gestacional e do estágio da transfusão feto-fetal no momento do uso do laser placentário sobre a ocorrência de parto/abortamento ou óbito de pelo menos um dos gêmeos como complicação direta da cirurgia em toda a amostra

Variável independente	Variável dependente	Valor de p*	OR	IC95%
**Colo uterino	PPPT/abortamento	0,008	0,77	0,64-0,93
	Óbito	0,5	1,04	0,91-1,18
IG	PPPT/abortamento	0,08	0,68	0,43-1,05
	Óbito	0,2	1,39	0,76-2,54
STFF	PPPT/abortamento	0,6	1,42	0,30-6,76
	Óbito	0,9	-	-

* Nível de significância obtido na análise de regressão logística; ** medida do comprimento do colo uterino antes da cirurgia.

OR: Odds ratio (razão das chances) esperado; IC95%: intervalo de confiança de 95% para o OR esperado; IG: idade gestacional por ocasião da cirurgia; STFF: estágio da síndrome de transfusão feto-fetal; PPPT: parto prematuro pré-termo.

Tabela 2 - Avaliação da influência do comprimento do colo uterino materno, da idade gestacional e do estágio da transfusão feto-fetal no momento do uso do laser placentário sobre a ocorrência de parto pré-termo extremo, alta de pelo menos um gêmeo e alta de ambos os gêmeos do berçário, entre as 23 pacientes que não apresentaram abortamento como complicação direta da cirurgia

Variável independente	Variável dependente	Valor de p*	OR	IC 95%
**Colo uterino	PPT extremo	0,28	0,93	0,82-1,05
IG	PPT extremo	0,15	1,43	0,87-2,33
STFF	PPT extremo	0,02	13,7	1,39-135,84
STFF	Alta pelo menos 1	0,1	0,20	0,02-1,94
STFF	Alta para 2	0,02	0,11	0,01-0,76

* Nível de significância obtido na análise de regressão logística; ** medida do comprimento do colo uterino antes da cirurgia.

OR: Odds ratio (razão das chances) esperado; IC95%: intervalo de confiança de 95% para o OR esperado; IG: idade gestacional por ocasião da cirurgia; STFF: estágio da síndrome de transfusão feto-fetal; PPT extremo: parto pré-termo antes de 32 semanas completas de gravidez.

Entre os 13 casos tratados nos estágios III e IV, em 4 deles (4/13; 30,8%) os dois neonatos/lactentes tiveram alta.

Em meio às 31 crianças que tiveram alta do berçário, somente 1 (1/31; 3,2%) apresentou alteração em exame neurológico enquanto internada (hemorragia periventricular demonstrada na ultrassonografia transfontanelar). Os demais gêmeos tiveram exames clínicos e ultrassonográficos normais até a alta hospitalar.

Discussão

O objetivo deste estudo foi descrever a experiência inicial de um centro universitário no Brasil com o tratamento da STFF grave por meio da AVPL. Em toda a amostra estudada, a sobrevida com alta do berçário de pelo menos um dos neonatos/lactentes ocorreu em 63,3% dos casos (19/30). Considerando-se somente as gestantes que não tiveram parto/abortamento diretamente relacionado à cirurgia, a sobrevida com alta do berçário de pelo menos um gêmeo foi de 82,6% (19/23). Neste subgrupo, a IG média por ocasião do parto foi de 31,9 semanas e somente 1 entre as 31 crianças que sobreviveram (3,2%) apresentou comprometimento neurológico detectado durante a internação no berçário.

As opções terapêuticas para os casos de STFF grave são a amniodrenagem seriada, a septostomia e a AVPL^{1,10,15-24}. A amniodrenagem seriada foi, por muito tempo, o tratamento de escolha para a doença e ainda vem sendo utilizada em muitos centros especializados em Medicina fetal. Tem a vantagem de ser um procedimento tecnicamente fácil e de baixo custo. Proporciona a diminuição do polidrâmnio e o prolongamento da gravidez, sem, no entanto, eliminar a causa da STFF. Os estudos mais importantes sobre o uso dessa técnica mostram sobrevida de 47 a 91% de pelo menos um dos fetos, mas ocorrência de danos neurológicos em 22 a 55% dos sobreviventes^{10,15,16}.

A septostomia tem sido abandonada em decorrência de suas possíveis complicações, como a banda amniótica e o aprisionamento do cordão umbilical por entre as lâminas de âmnio. Um único estudo randomizado realizado por Moise et al.¹⁷ demonstra não haver diferença significativa na sobrevida entre os casos tratados com septostomia e aqueles tratados com amniodrenagem seriada.

Os trabalhos mais recentes sobre os resultados da AVPL mostram sobrevidas de 61 a 83% (pelo menos um neonato/lactente), com sequelas neurológicas clínicas em 1,2 a 7,6% dos sobreviventes^{1,18-24}. O mais importante estudo randomizado comparando os resultados da amniodrenagem seriada com os do laser para tratamento da STFF foi realizado por Senat et al.²³ Após randomização de 142 pacientes (72 para laser e 70 para amniodrenagem), foi demonstrado que os resultados do laser são significativamente melhores do que os observados com a

amniodrenagem seriada (sobrevida de pelo menos um gêmeo: AVPL=76% versus amniodrenagem=56%; leucomalácia periventricular: AVPL=7% versus amniodrenagem=35%; idade gestacional do parto: AVPL=33 semanas versus amniodrenagem=29 semanas).

Embora o número de pacientes em nosso estudo seja pequeno e retrate a experiência adquirida na fase inicial da curva de aprendizado, os resultados alcançados até o momento são promissores e muito semelhantes aos disponíveis na literatura.

Em relação às intercorrências observadas em nossos casos, algumas merecem comentários. Notadamente, a ocorrência de PPPT/abortamento logo após o procedimento esteve diretamente relacionada ao comprimento do colo uterino materno medido antes da cirurgia. Cinco entre as sete pacientes de nossa amostra que tiveram medidas do colo uterino menores do que 15 mm evoluíram para parto/abortamento nas primeiras seis horas após o laser. A IG por ocasião da resolução da gravidez neste subgrupo de gestantes foi de 21,3 semanas. Em todos estes casos, não houve complicações durante os procedimentos, que foram realizados em tempo adequado (menos de 20 minutos cada um) e sem dificuldades técnicas. Recentemente, Salomon et al.²⁷ relataram experiência semelhante em um estudo no qual avaliam o impacto da cerclagem de emergência nos resultados perinatais de pacientes com STFF grave com colo uterino curto (menor do que 15 mm de comprimento) tratadas com o uso do laser. Referiram que, em meio às pacientes que não são submetidas à cerclagem imediatamente após o procedimento, a IG média por ocasião do parto é de 23,1 semanas, ao passo que no grupo de gestantes nas quais a cerclagem é realizada, a IG por ocasião do parto é de 30,5 semanas. Apesar da intervenção no colo uterino não impedir a prematuridade extrema, aparentemente contribui para o prolongamento da gravidez. A amostra estudada, no entanto, foi pequena (14 pacientes: 9 submetidos à cerclagem e 5 não submetidos ao procedimento) e, apesar de animadores, os resultados obtidos requerem confirmação por estudos randomizados.

Na frente série, mesmo considerando somente as 23 pacientes que não apresentaram parto/abortamento logo após a cirurgia, a ocorrência de PPPT também foi elevada. Vinte e duas dessas gestantes (22/23; 95,7%) tiveram parto antes de completar 37 semanas de gravidez, tendo sido 9 (9/23; 39,1%) antes da 32ª semana completa.

O PPPT é uma das complicações mais frequentes da STFF grave, mesmo quando tratada com o uso do laser. Robyr et al.²⁸, avaliando o risco de PPPT espontâneo em casos de STFF grave submetidos a AVPL antes da 26ª semana de gestação, observam que o comprimento do colo uterino e a multiparidade são fatores que influenciam, de forma independente, na prematuridade. Referem que o risco de PPPT/abortamento diminui com

o aumento do comprimento do colo uterino (principalmente quando maior do que 20 mm) e aumenta com a multiparidade.

A relação entre o comprimento do colo uterino e os resultados perinatais nos casos de STFF grave tratados com o uso do laser reforça a importância da aplicação rotineira da ultrassonografia obstétrica precoce, preferencialmente entre a 11^a e a 14^a semanas de gravidez. Este exame permite a identificação e a caracterização mais precisa da gestação gemelar, a detecção de algumas malformações (típicas ou não da monocorionicidade) e de sinais precoces da STFF. Em um estudo envolvendo 512 pacientes com gestações monocoriônicas diamnióticas, Kagan et al.²⁹ observam que, quando a discrepância entre as medidas de TN dos gêmeos é maior do que 20%, a incidência de abortamento espontâneo e/ou STFF grave é de 30%. Quando a diferença entre as medidas de TN é menor do que 20%, a taxa das mesmas complicações é de aproximadamente 10%. Estes resultados sugerem que a avaliação das gestações gemelares no começo do segundo trimestre pode contribuir para a detecção e eventual tratamento da STFF em estágios menos graves.

Em meio às demais complicações observadas em nossa série, a perda de líquido amniótico para a cavidade peritoneal materna no pós-operatório imediato ocorreu em dois casos (2/31; 6,7%) e o DPPNI tardio ao procedimento em outras duas pacientes. O extravazamento de

líquido amniótico para a cavidade peritoneal materna é observado em 2 a 7% das pacientes submetidas a AVPL, sendo associado a dor e a desconforto abdominal^{23,30}. Quanto aos casos em que houve DPPNI, a complicação ocorreu mais de nove semanas após o procedimento de AVPL, não havendo, teoricamente, relação de causa-efeito entre os eventos.

A maioria dos estudos conclui que a AVPL oferece risco mínimo à gestante e que as complicações cirúrgicas maternas são raras¹⁸⁻²³. De acordo com Senat et al.²³, a chance de DPPNI até três semanas após o procedimento não difere quando a AVPL é comparada a amniodrenagem seriada, sendo da ordem de 1,4% para ambos.

Segundo a literatura, outra intercorrência muito comum após a AVPL é a RPPM, que pode acontecer em até 28% dos casos^{23,30}. Curiosamente, em nossa série, somente uma paciente apresentou esta complicação, 11 semanas após a cirurgia. Em todas as demais pacientes que tiveram PPPT, a rotura das membranas ocorreu após o início do trabalho de parto.

Diante do exposto, acreditamos que a AVPL pode ser usada de forma segura em nosso meio, com resultados que se assemelham aos já apresentados na literatura. Em nossa série, os principais fatores associados aos piores resultados foram o colo uterino curto (menor do que 15 mm) e os estágios mais avançados da doença (III e IV) no momento em que o tratamento foi realizado.

Referências

- De Lia JE. Surgery of the placenta and umbilical cord. *Clin Obstet Gynecol.* 1996;39(3):607-25.
- Bermúdez C, Becerra CH, Bornick PW, Allen MH, Arroyo J, Quintero RA. Placental types and twin-twin transfusion syndrome. *Am J Obstet Gynecol.* 2002;187(2):489-94.
- Umur A, van Gemert MJ, Nikkels PG, Ross MG. Monochorionic twins and twin-twin transfusion syndrome: the protective role of arterio-arterial anastomoses. *Placenta.* 2002;23(2-3):201-9.
- De Paepe ME, DeKoninck P, Friedman RM. Vascular distribution patterns in monochorionic twin placentas. *Placenta.* 2005;26(6):471-5.
- Galea P, Jain V, Fisk NM. Insights into the pathophysiology of twin-twin transfusion syndrome. *Prenat Diagn.* 2005;25(9):777-85.
- Lewi L, Jani J, Cannie M, Robyr R, Ville Y, Hecher K, et al. Intertwin anastomoses in monochorionic placentas after fetoscopic laser coagulation for twin-to-twin transfusion syndrome: is there more than meets the eye? *Am J Obstet Gynecol.* 2006;194(3):790-5.
- Quintero RA, Morales WJ, Allen MH, Bornick PW, Johnson PK, Kruger M. Staging of twin-twin transfusion syndrome. *J Perinatol.* 1999;19(8 Pt 1):550-5.
- Berghella V, Kaufmann M. Natural history of twin-twin transfusion syndrome. *J Reprod Med.* 2001;46(5):480-4.
- Gul A, Aslan H, Polat I, Cebeci A, Bulut H, Sahin O, et al. Natural history of 11 cases of twin-twin transfusion syndrome without intervention. *Twin Res.* 2003;6(4):263-6.
- Denbow ML, Battin MR, Cowan F, Azzopardi D, Edwards AD, Fisk NM. Neonatal cranial ultrasonographic findings in preterm twins complicated by severe fetofetal transfusion syndrome. *Am J Obstet Gynecol.* 1998;178(3):479-83.
- Lopriore E, Nagel HT, Vandenbussche FP, Walther FJ. Long-term neurodevelopmental outcome in twin-to-twin transfusion syndrome. *Am J Obstet Gynecol.* 2003;189(5):1314-9.
- Adegbite AL, Castille S, Ward S, Bajoria R. Prevalence of cranial scan abnormalities in preterm twins in relation to chorionicity and discordant birth weight. *Eur J Obstet Gynecol Reprod Biol.* 2005;119(1):47-55.
- Lopriore E, Middeldorp JM, Sueters M, Vandenbussche FP, Walther FJ. Twin-to-twin transfusion syndrome: from placental anastomoses to long-term neurodevelopmental outcome. *Curr Pediatr Rev.* 2005;1(3):191-203.
- Peralta CFA, Ishikawa LE, Passini-Júnior R, Bennini-Júnior JR, Nomura ML, Rosa IRM, et al. História natural das gestações gemelares monocoriônicas diamnióticas com e sem transfusão feto-fetal. *Rev Bras Ginecol Obstet.* 2009;31(6):273-8.

15. Cincotta RB, Gray PH, Phythian G, Rogers YM, Chan FY. Long term outcome of twin-twin transfusion syndrome. *Arch Dis Child Fetal Neonatal Ed.* 2000;83(3):F171-6.
16. Haverkamp F, Lex C, Hanish C, Fahnenstich H, Zerres K. Neurodevelopmental risks in twin-to-twin transfusion syndrome: preliminary findings. *Eur J Paediatr Neurol.* 2001;5(1):21-7.
17. Moise KJ Jr, Dorman K, Lamvu G, Saade GR, Fisk NM, Dickinson JE, et al. A randomized trial of amnioreduction versus septostomy in the treatment of twin-twin transfusion syndrome. *Am J Obstet Gynecol.* 2005;193(3 Pt 1):701-7.
18. De Lia JE. Surgery of the placenta and umbilical cord. *Clin Obstet Gynecol.* 1996;39(3):607-25.
19. Hecher K, Plath H, Bregenzler T, Hansmann M, Hackelöer BJ. Endoscopic laser surgery versus serial amniocenteses in the treatment of severe twin-twin transfusion syndrome. *Am J Obstet Gynecol.* 1999;180(3 Pt 1):717-24.
20. Hecher K, Diehl W, Zikulnig L, Vetter M, Hackelöer BJ. Endoscopic laser coagulation of placental anastomoses in 200 pregnancies with severe mid-trimester twin-to-twin transfusion syndrome. *Eur J Obstet Gynecol Reprod Biol.* 2000;92(1):135-9.
21. Quintero RA, Comas C, Bornick PW, Allen MH, Kruger M. Selective versus non-selective laser photocoagulation of placental vessels in twin-to-twin transfusion syndrome. *Ultrasound Obstet Gynecol.* 2000;16(3):230-6.
22. Quintero RA, Dickinson JE, Morales WJ, Bornick PW, Bermúdez C, Cincotta R, et al. Stage-based treatment of twin-twin transfusion syndrome. *Am J Obstet Gynecol.* 2003;188(5):1333-40.
23. Senat MV, Deprest J, Boulvain M, Paupe A, Winer N, Ville Y. Endoscopic laser surgery versus serial amnioreduction for severe twin-to-twin transfusion syndrome. *N Engl J Med.* 2004;351(2):136-44.
24. Ruano R, Brizot Mde L, Liao AW, Zugaib M. Selective fetoscopic laser photocoagulation of superficial placental anastomoses for the treatment of severe twin-twin transfusion syndrome. *Clinics (Sao Paulo).* 2009;64(2):91-6.
25. Fonseca EB, Celik E, Parra M, Singh M, Nicolaides KH; Fetal Medicine Foundation Second Trimester Screening Group. Progesterone and the risk of preterm birth among women with a short cervix. *N Engl J Med.* 2007;357(5):462-9.
26. To MS, Skentou C, Chan C, Zagaliki A, Nicolaides KH. Cervical assessment at the routine 23-week scan: standardizing techniques. *Ultrasound Obstet Gynecol.* 2001;17(3):217-9.
27. Salomon LJ, Nasr B, Nizard J, Bernard JP, Essaoui M, Bussieres L, et al. Emergency cerclage in cases of twin-to-twin transfusion syndrome with a short cervix at the time of surgery and relationship to perinatal outcome. *Prenat Diagn.* 2008;28(13):1256-61.
28. Robyr R, Boulvain M, Lewi L, Huber A, Hecher K, Deprest J, et al. Cervical length as a prognostic factor for preterm delivery in twin-to-twin transfusion syndrome treated by fetoscopic laser coagulation of chorionic plate anastomoses. *Ultrasound Obstet Gynecol.* 2005;25(1):37-41.
29. Kagan KO, Gazzoni A, Sepulveda-Gonzales G, Sotiriadis A, Nicolaides KH. Discordance in nuchal translucency thickness in the prediction of severe twin-to-twin transfusion syndrome. *Ultrasound Obstet Gynecol.* 2007;29(5):527-32.
30. Yamamoto M, Ville Y. Laser treatment in twin-to-twin transfusion syndrome. *Semin Fetal Neonatal Med.* 2007;12(6):450-7.