

Doença de Paget Invasiva da Vulva e Região Perianal: Relato de Caso

Invasive Paget's Disease of the Vulva and Perianal Region: A Case Report

Etelvino de Souza Trindade, Paulo Arlindo Polcheira, Dúnya Bachour Basílio, Zali Neves da Rocha, José Lopes Rocha Júnior, Guttenberg Rodrigues Pereira Primo

RESUMO

A doença de Paget extramamária (DPE) é uma condição neoplásica incomum observada principalmente em áreas com numerosas glândulas apócrinas e écrinas. Na mulher é mais comum na vulva, embora possa ocorrer em outros locais. A doença de Paget vulvar (DPV) pode ser classificada em primária, de origem cutânea, e secundária, de origem extracutânea, com significado clínico e implicações prognósticas importantes. Clinicamente a DPV começa insidiosamente com prurido e sensação de queimação. A lesão surge como uma placa isolada com superfície eczematosa, eritematosa e descamativa. Relatamos o caso de uma paciente de 72 anos com lesão eritematosa em placa, levemente espessada, com áreas de erosão envolvendo os grandes e os pequenos lábios à direita e à esquerda, o clitóris, o púbis e as regiões perineal e perianal. A cirurgia realizada foi vulvectomia radical com linfadenectomia inguinal. O histopatológico revelou doença de Paget invasiva. Métodos imuno-histoquímicos mostraram células de Paget positivas para CEA, EMA e citoceratina pan. A patogênese e o diagnóstico da DPE são discutidos, assim como os diagnósticos diferenciais e as referências com métodos imuno-histoquímicos. A recidiva ocorre em 30% dos casos, mesmo com o controle adequado da margem cirúrgica. A experiência com DPV é limitada e o seguimento é requerido para excluir recidivas e o desenvolvimento de um câncer associado.

PALAVRAS-CHAVE: Doença de Paget vulvar. Vulva: câncer. NIV.

Introdução

A doença de Paget é classificada em dois grupos: mamária e extramamária. A doença extramamária de Paget é grupo raro de neoplasias cutâneas com diferentes localizações. As lesões são usualmente encontradas em áreas com alta densidade de glândulas apócrinas: vulva, ânus, região perianal e axila. A localização mais frequente da doença extramamária de Paget nas mulheres está na vulva, seguindo a região perianal em 20% dos casos. Existem relatados na literatura mundial até o momento cerca de 650 casos de doença de Paget vulvar (DPV), sendo que em apenas 79 das pacientes foi constatada invasão estromal¹. A DPV corresponde a menos de 1% das neoplasias

vulvares². Sua característica é a proliferação intra-epitelial de células apócrinas, as quais são denominadas células de Paget e estão localizadas na camada basal, podendo atingir toda a espessura do epitélio^{3,4}.

A histogênese da DPV não está clara, podendo se originar de uma célula germinativa multipotente da camada basal da epiderme ou de células oriundas de um adenocarcinoma subjacente ou de metástase para a epiderme⁴. O termo doença de Paget tem sido usado para indicar as doenças: intra-epitelial; com invasão estromal; com manifestação de um adenocarcinoma cutâneo primário subjacente da vulva, e com envolvimento da pele vulvar por uma neoplasia interna não cutânea¹.

Em apenas 20% dos casos há adenocarcinoma associado, que surge da própria doença de Paget, de glândula de Bartholin ou de glândula sudorípara. Em cerca de 30% das vezes existe adenocarcinoma extravulvar, incluindo útero, trato renal, trato gastrointestinal e mama. A doença é

Correspondência:
Walquíria Quida Salles Pereira Primo
SHIS QI 21 Conjunto 4 Casa 7 - Lago Sul
71655-240 - Brasília - DF
Tel.: (61) 366-4861 ou 9968-7340
e-mail: walquiriaqsp@uol.com.br

invasiva quando acomete a derme e a gordura subcutânea⁵.

Os sintomas não são específicos. A paciente refere prurido de longa data em 50% dos casos. É mais comum nas mulheres brancas, menopausadas, idosas (cerca de 70 anos) e de origem européia. Clinicamente as lesões são eczematóides, eritematosas, descamativas, com presença de estrias brancas (epitélio hiperqueratinizado) e com as bordas pouco definidas⁶⁻⁸. A principal etapa na avaliação da paciente com DPV é a palpação cuidadosa da lesão vulvar. A presença de massa subjacente, nodularidade ou fibrose pode ser indicativa de adenocarcinoma subjacente associado e justifica a realização de biópsia profunda⁷.

Wilkinson e Brown⁹ propõem uma classificação para a DPV em primária e secundária, baseada na origem etiológica heterogênea das células de Paget identificadas dentro da pele vulvar. A primária é definida como o adenocarcinoma originado dentro do epitélio, ou seja, cutânea. Na secundária, o envolvimento da pele vulvar ocorre por uma neoplasia não cutânea, por metástases ou por extensão direta. O adenocarcinoma retal e anal é a neoplasia que mais frequentemente leva à doença de Paget vulvar secundária; em seguida vem o carcinoma urotelial, oriundo do urotélio da bexiga ou da uretra.

As formas histológicas reconhecidas da DPV são: intra-epitelial: a membrana basal está intacta e as células de Paget confinadas no epitélio; minimamente invasiva: as células de Paget rompem a membrana basal e atingem até 1 mm de profundidade; invasiva: as células de Paget invadem além de 1 mm de profundidade, e a doença de Paget com adenocarcinoma subjacente⁴.

O tratamento da doença de Paget sem adenocarcinoma subjacente é a exérese da lesão com margem de segurança. Na presença de adenocarcinoma o tratamento é o mesmo que se realiza no carcinoma escamoso invasivo de vulva³⁻⁵. Cerca de um terço das pacientes apresentam recorrência, mesmo após a realização de cirurgias radicais, e o tratamento mais adequado não está estabelecido, em vista da sua raridade^{4,10}.

O objetivo deste relato é avaliar a importância do diagnóstico, dos diagnósticos diferenciais, da diferenciação da doença de Paget genital primária e secundária e discutir o seu tratamento, considerando a baixa frequência da doença de Paget vulvar em nosso meio.

Relato de Caso

LJ, 72 anos, branca, natural de Porto Alegre – Rio Grande do Sul, ascendência alemã, casada. Menarca aos quinze anos. Início da vida sexual aos 17 anos, um parceiro sexual. História obstétrica: sete partos normais e dois abortos. Primeira gestação aos 18 anos. Nega uso de anticoncepcional hormonal oral. Menopausa aos 50 anos. Nega terapia de reposição hormonal. Nega tabagismo e antecedentes patológicos. A primeira consulta foi realizada em janeiro de 2003, no serviço de Ginecologia Oncológica do Hospital de Base do Distrito Federal.

A queixa principal era de prurido vulvar há 10 anos, que se acentuou nos últimos dois anos. Fez uso de medicação tópica sem resultado. Nega var corrimento vaginal. O exame físico geral estava sem alterações. No exame ginecológico foi constatada a presença de lesão eritematosa, plana, descamativa, com bordas mal definidas, localizada nos pequenos e grandes lábios bilateralmente, que se estendia à região perineal e perianal. Ausência de linfonodos palpáveis na região inguinal (Figura 1).

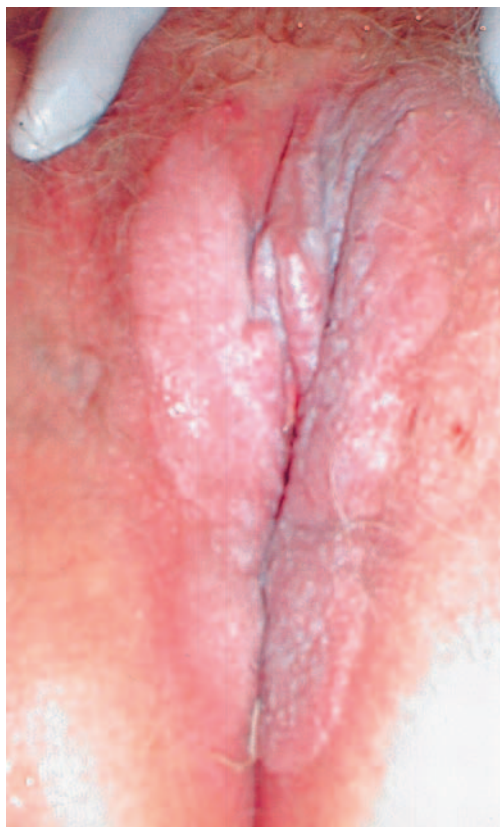

Figura 1 - Aspecto clínico da doença de Paget vulvar e da região perianal: lesão eritematosa, erodada, plana, descamativa, de aspecto eczematoso, com bordas mal definidas, localizada nos pequenos e grandes lábios bilateralmente, púbis e com extensão às regiões perineal e perianal.

O resultado da colpocitologia foi processo inflamatório intenso e ausência de células neoplásicas. Realizada colposcopia de todo o trato genital inferior, sendo observado orifício externo do colo do útero em fenda transversa, sem muco. O teste do ácido acético a 5% e o teste de Schiller estavam negativos. A junção escamocolunar não estava visível. Na vulva observou-se a presença de áreas acetorreativas tênues em toda lesão, principalmente na face interna do pequeno lábio à esquerda (Figura 2). A biópsia foi realizada e o resultado foi de carcinoma epidermóide da vulva com focos de invasão.

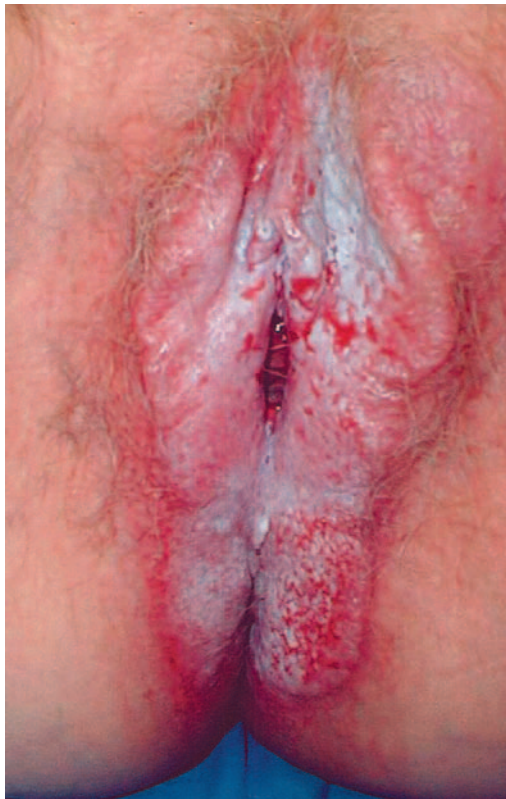

Figura 2 - Aspecto após a aplicação do ácido acético 5%: áreas acetorreativas tênues em toda lesão, principalmente na face interna do pequeno lábio à esquerda.

A cistoscopia e a retossigmoidoscopia estavam normais. A mamografia bilateral, radiografia de tórax e ultra-sonografia do abdômen total não tinham anormalidades.

A cirurgia realizada foi: vulvectomia radical, com a retirada de toda lesão visível, e linfadenectomia inguinal superficial bilateral, no dia dezenove de fevereiro de 2003 (Figura 3).

O resultado do exame anatomopatológico da peça operatória foi: doença de Paget da vulva com áreas focais de invasão inicial do estroma. A lesão retirada mediu 15,5 por 9,5 cm de diâmetro. Dez linfonodos foram examinados e não se encontravam comprometidos (Figuras 4, 5, 6).

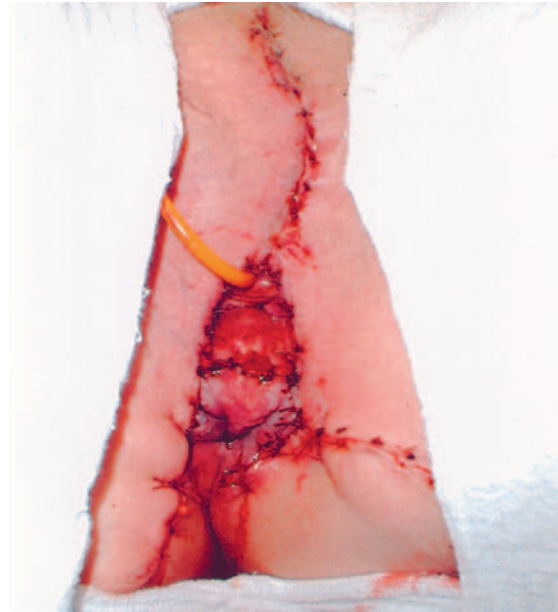

Figura 3 - Aspecto após vulvectomia radical com a retirada de toda lesão visível e linfadenectomia inguinal bilateral. A ferida cirúrgica foi tratada por meio de sutura primária.

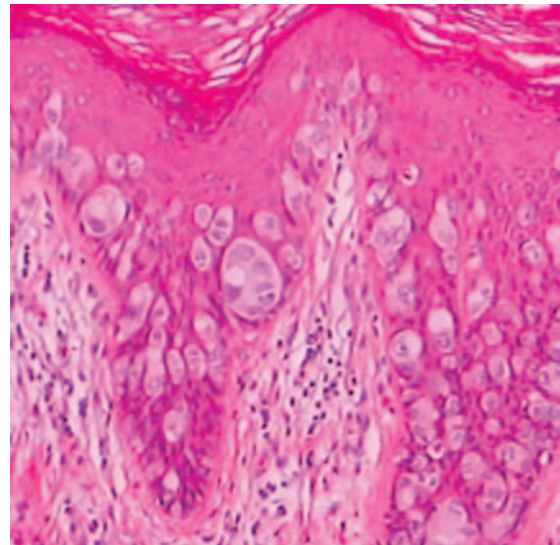


Figura 4 - Fotomicrografia mostrando o aspecto histológico das células de Paget. São células apócrinas, grandes ou ovais e com vários vacúolos citoplasmáticos. O núcleo é atípico, de forma oval ou arredondado, grande, vesiculoso, pálido e com nucléolo proeminente (HE 100X).

A imuno-histoquímica foi positiva para o antígeno carcinoembrionário (CEA), antígeno de membrana epitelial (EMA) e para citoceratina pan (Figura 7a, b e c). Foi descartado melanoma pagetóide por meio dos testes com proteína S-100 e Melan-A que foram negativos. Melan-A é marcador de melanócito reconhecido pelo linfócito T citóxico autólogo, mais específico que a proteína S-100 de localização citoplasmática (Figura 7d).

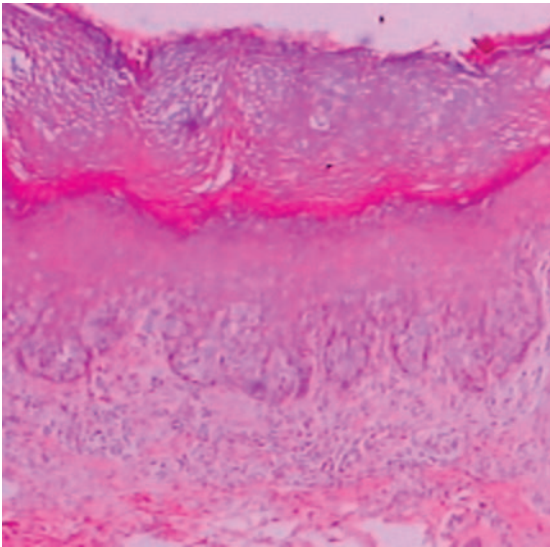


Figura 5 - Fotomicrografia mostrando a presença de células de Paget dispostas em fileira no terço inferior da epiderme (HE 40X).

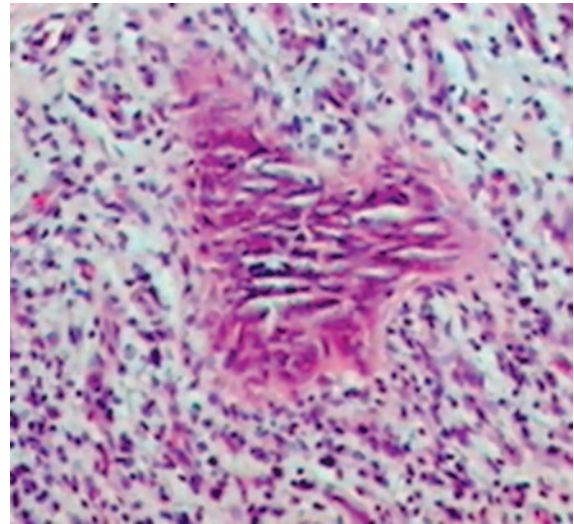


Figura 6 - Fotomicrografia mostrando ilha de microinvasão das células de Paget associada à desmoplasia intensa do estroma (HE 100X).

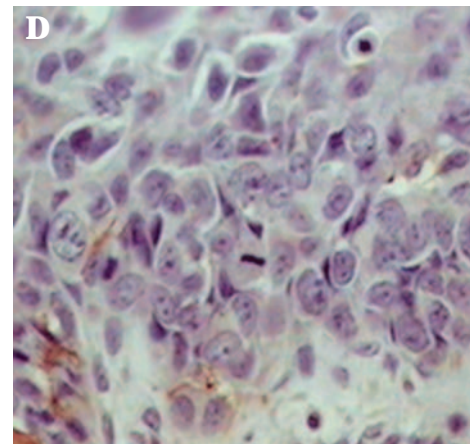
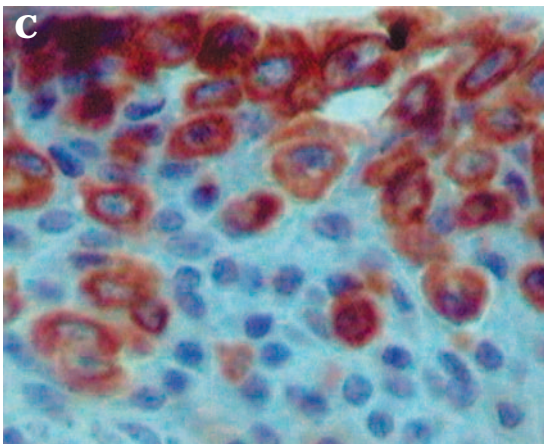
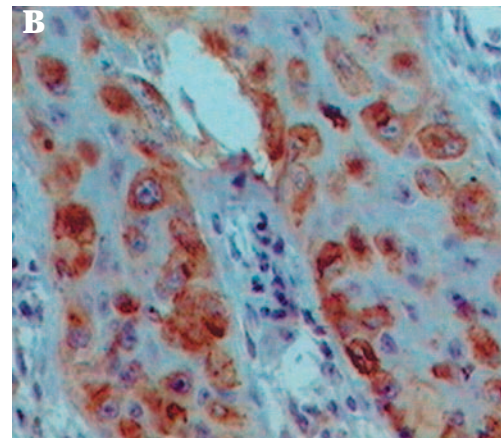
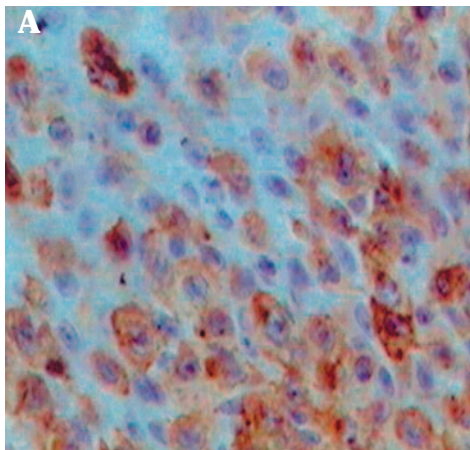


Figura 7 - (a) Exame imuno-histoquímico: imunoreatividade para o CEA. As células de Paget coram-se positivamente para o CEA, de forma similar às glândulas apócrinas e écrinas normais. O CEA não está presente em queratinócitos e melanócitos. Na doença de Bowen pagetóide e no melanoma a imuno-histoquímica para CEA é negativa. (b) Exame imuno-histoquímico: pesquisa do antígeno de membrana epitelial (EMA) mostrando marcação positiva das células neoplásicas, indicando que as células de Paget apresentam diferenciação glandular. O EMA é encontrado na membrana celular e no citoplasma. (c) Exame imuno-histoquímico: o anticorpo pan anti-ceratina mostrou marcação citoplasmática fortemente reatora. Este é um marcador de células epiteliais, escamosas ou glandulares. (d) Exame imuno-histoquímico: pesquisa da proteína S-100 com marcação negativa. A proteína S-100 está presente nos melanócitos, adipócitos, condrócitos, células de Schwann e células mioepiteliais.

No quadragésimo quinto dia do pós-operatório a paciente não apresentava nenhum sintoma e referiu o desaparecimento completo do prurido genital, que a incomodava há anos. Foi realizado tomografia computadorizada do abdômen total, que estava sem alterações. No exame ginecológico não foi constatada lesão macroscópica, estando a colpocitologia e a vulvosopia normais (Figura 8).

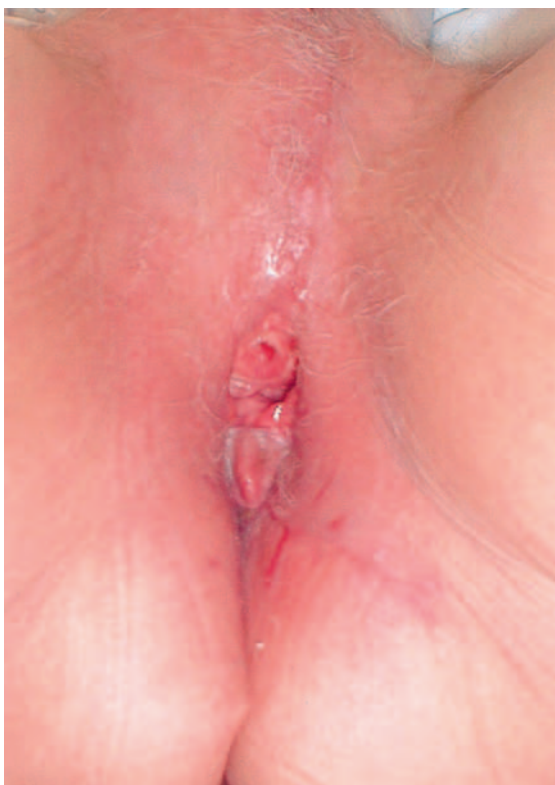

Figura 8 - Pós-operatório no 45º dia. Ausência de lesões suspeitas. Pele cicatrizada e sem sinais de complicações.

O seguimento foi programado para cada três meses até completar um ano, e após, de seis em seis meses. A paciente continua o acompanhamento assintomático e sem sinais de recidiva até o momento. A última avaliação foi realizada em fevereiro de 2004.

Discussão

A doença de Paget da vulva e da região perianal é condição rara⁸. Nenhum dado na história familiar, social e no meio ambiente da paciente sugere etiologia ou predisposição para o desenvolvimento da DPV¹.

As características epidemiológicas da paciente do presente estudo são consistentes com os

dados da literatura: branca, pós-menopausada, de origem européia e com 72 anos.

A história clínica de prurido vulvar por período de dez anos e com piora há dois confirma o caráter lento de progressão da DPV¹¹. A DPV com invasão estromal é encontrada após dez anos do tratamento inicial para a doença intra-epitelial, segundo Preti et al¹.

A aparência clínica da DPV primária e secundária é similar, podendo ser indistinguível pelo exame anatomopatológico convencional, contudo a diferenciação imuno-histoquímica tem sido estudada⁹.

As características imuno-histoquímicas das células de Paget na DPV primária são imunorreatividade para o CEA e para o EMA. Na DPV secundária podem-se identificar imunorreatividade para uroplaquina III, quando proveniente do urotélio uretral ou vesical, e reação negativa para o CEA.

O diagnóstico diferencial da DPV com melanoma pagetóide foi realizado, usando a proteína S-100 e Melan-A como marcadores melanocíticos, ambos negativos, e o EMA, que foi positivo, indicando que as células de Paget mostram diferenciação glandular⁹. O CEA e o EMA positivos descartam doença de Bowen pagetóide. A citoceratina pan, anticorpo anti-citoceratina AE1/AE3, é marcador de células epiteliais, escamosas ou glandulares, que reconhece diversas citoceratinas humanas com pesos moleculares variados. É útil na confirmação da natureza epitelial em neoplasias pouco diferenciadas. Neste caso a marcação foi fortemente reatora (Figura 7a, 7b, 7c, 7d).

A doença de Paget cutânea primária é geralmente considerada como originada de uma célula multipotente intra-epitelial mostrando diferenciação apócrina. As células de Paget são células apócrinas, grandes ou ovais e com vários vacúolos citoplasmáticos. O núcleo é atípico, de forma oval ou arredondado, grande, vesiculoso, pálido e com nucléolo proeminente (Figuras 4, 5).

O segundo local mais freqüente da doença de Paget na mulher é na região perianal, em cerca de 20% dos casos. A manifestação nos dois sítios é considerada condição rara¹². Quando presente é importante descartar adenocarcinoma retal, pela freqüente associação⁸. Esta paciente foi submetida a retossigmoidoscopia e tomografia computadorizada do abdômen, não sendo encontrada nenhuma alteração.

A opção pela vulvectomia radical e linfadenectomia inguinal foi devida à suspeita de lesão invasiva no exame anatomopatológico da biópsia e pela extensão da lesão, maior que 10 cm de diâmetro. O tratamento da DPV consiste essencialmente

na realização de ampla excisão da pele vulvar, para também se retirarem os folículos pilosos e as glândulas sudoríparas, atingindo até 4 mm de profundidade⁸. Na evidência de lesão invasiva os procedimentos radicais podem ser necessários^{3,5}. Em cerca de 12% dos casos de DPV é encontrada invasão estromal¹³, chegando a 20% em outros estudos⁹.

Lloyd et al.¹⁴ orientaram que a DPV deve ser considerada como diagnóstico diferencial quando é encontrada doença escamosa de vulva. No Brasil, até 1995, a referência encontrada sobre essa doença é do Departamento de Ginecologia do Hospital A.C. Camargo, onde foram relatados apenas três casos de DPV, sendo que, dois casos estavam associados à doença de Paget mamária¹⁵. Por conseguinte, confirma-se a sua raridade.

Fanning et al.² numa revisão de 100 casos de DPV de oito instituições, mostraram que todas as pacientes eram brancas, com idade média de 70 anos, com queixa de prurido vulvar com a duração média de dois anos, variando de cinco meses a 16 anos, condizente com os dados deste relato. Em 11 dos 12 casos em que houve DPV invasiva, a lesão era extensa, maior que 10 cm de diâmetro². A vulvectomia realizada nesta paciente mediu 15,5 por 9,5 cm de diâmetro. Foi retirada toda a lesão visível e mesmo assim o resultado anatomopatológico revelou margens cirúrgicas comprometidas.

As bordas livres de lesão da DPV são frequentemente equivocadas, porque as células de Paget podem espalhar ao longo da camada basal de uma pele aparentemente normal e com focos multicêntricos, podendo atingir região perianal, genitocrural e inguinal. Foram propostas várias técnicas para o controle das margens cirúrgicas e tentar reduzir a recidiva local, incluindo biópsias múltiplas, fluoresceína intravenosa no intra-operatório com mapeamento posterior com luz ultravioleta e biópsia de congelação. Contudo, todas essas técnicas apresentam limitações. Os resultados falso-negativos da biópsia de congelação e da observação visual ocorrem em cerca de 35% das vezes. Portanto, não há evidências na literatura de que a avaliação das margens cirúrgicas com biópsia de congelação reduza a recidiva ou melhore a sobrevida das pacientes com DPV¹.

A recorrência pode ocorrer em um terço dos casos, independente das margens cirúrgicas^{4,10,16}, como também em enxertos de pele retirados de outra parte do corpo¹⁷ e em até quinze anos após o tratamento^{8,9}, resultante da retrodisseminação de células de Paget, através dos vasos linfáticos de sítio metastático oculto prévio¹⁸. A lesão que se manifesta na recidiva é quase sempre *in situ*¹⁹. Quando acomete a região perianal tem taxa de

recidiva de até 61% dos casos em cinco anos¹⁷.

A doença de Paget primária cutânea invasiva pode estar associada com curso clínico agressivo e com doença metastática. Em contraste, a DPV secundária é usualmente intra-epitelial^{8,9}. Essa distinção tem importância na abordagem terapêutica e no prognóstico.

Concluindo, a doença de Paget não regride espontaneamente e tem caráter progressivo¹⁶. Portanto, o seguimento é obrigatório e devido à limitada experiência sobre qual abordagem é a mais adequada, mais estudos são necessários para a consolidação do tratamento da DPV.

ABSTRACT

Extramammary Paget's disease (EPD) is an uncommon neoplastic condition observed mostly in areas with numerous apocrine and or eccrine glands. In the woman it is most commonly seen on the vulva, although it can occur in other locations. Vulvar Paget's disease (VPD) can be classified into primary, of cutaneous origin, and secondary, of extracutaneous origin, with significant clinical e prognostic implications. Clinically VPD begins insidiously with pruritus and burning sensation. The lesion appears as a solitary patch with an eczematous, erythematous and squamous surface. This is a report of a case of a 72-year-old patient with an erythematous slightly thickened patch lesion with spots of erosion involving both the right and the left majus and minus labia, the clitoris, the pubic region, and the perineal and perianal regions. The operation performed included radical vulvectomy and bilateral inguinal lymphadenectomy. The histopathology revealed invasive Paget's disease. Immunohistochemical methods showed positive Paget cells for CEA, EMA, and cytokeratin pan. Pathogenesis and diagnosis of EPD is discussed, with differential diagnosis and reference to immunohistochemical methods. Recurrence rate is 30%, even with margin control. Experience with EPD is limited and long-term follow-up is required to exclude recurrence of the disease and development of an associated cancer.

KEYWORDS: Vulvar Paget's disease. Vulva: neoplasia. VIN.

Referências

1. Preti M, Micheletti L, Massobrio M, Ansai S, Wilkinson EJ. Vulvar Paget disease: one century after first reported. J Low Genital Tract Dis 2003; 7:122-35.

2. Fanning J, Lambert HC, Hale TM, Morris PC, Schuerch C. Paget's disease of the vulva: prevalence of associated vulvar adenocarcinoma, invasive Paget's disease, and recurrence after surgical excision. *Am J Obstet Gynecol* 1999; 180:24-7.
3. Hoskins WJ, Perez CA, Young RC. Principles and practice of gynecologic oncology. 3rd ed. Philadelphia: Lippincott Williams & Wilkins; 2000. p.787-8.
4. Tinari A, Pace S, Fambrini M, Eleuteri Serpieri D, Frega A. Vulvar Paget's disease: review of the literature, considerations about histogenetic hypothesis and surgical approaches. *Eur J Gynaecol Oncol* 2002; 23:551-2.
5. DiSaia PPJ, Creasman WTT. Clinical gynecology. 6th ed. St. Louis: Mosby; 2002. p. 229-32.
6. Leibowitch M, Richard S, Niel S, Barton S, Marwood R. Um atlas das doenças da vulva. 2^a ed. São Paulo: Manole; 1998. p.154-5.
7. Wilkinson EJ, Stone IK. Atlas de doenças da vulva. 1^a ed. Rio de Janeiro: Revinter; 1997. p.85-8.
8. Helm CW. Rare tumours of the vulva. In: Luesley DM, editor. Cancer and pre-cancer of the vulva. 1st ed. London: Arnold; 2000. p.151-4.
9. Wilkinson EJ, Brown HM. Vulvar Paget disease of urothelial origin: a report of three cases and proposed classification of vulvar Paget disease. *Hum Pathol* 2002; 33:549-54.
10. Louis-Sylvestre C, Haddad B, Paniel BJ. Paget's disease of the vulva: results of different conservative treatments. *Eur J Obstet Gynecol Reprod Biol* 2001; 99:253-5.
11. Tebes S, Cardosi R, Hoffman M. Paget's disease of the vulva. *Am J Obstet Gynecol* 2002; 187:281-4.
12. Farrell AM, Charnock FM, Millard PR, Wojnarowska F. Paget's disease of the vulva associated with local adenocarcinoma and previous breast adenocarcinoma: report of two cases. *Br J Dermatol* 1999; 141:146-9.
13. Singer A, Monaghan JM. Colposcopia. Patologia e tratamento do trato tenital inferior. 2^a ed. Rio de Janeiro: Revinter; 2002. p.251-323.
14. Lloyd J, Evans DJ, Flanagan AM. Extension of extramammary Paget disease of the vulva to the cervix. *J Clin Pathol* 1999; 52:538-40.
15. Abrão FS. Tratado de oncologia ginecológica e mamária. São Paulo: Roca; 1995. p.481.
16. Ridley CM, Neill SM. A vulva. 2^a ed. Rio de Janeiro: Revinter; 2003. p.226-38.
17. Mehta NJ, Torno R, Sorra T. Extramammary Paget's disease. *South Med J* 2000; 93:713-5.
18. DiSaia PJ, Dorion GE, Cappuccini F, Carpenter PM. A report of two cases of recurrent Paget's disease of the vulva in a split-thickness graft and its possible pathogenesis labeled 'retrodissemination'. *Gynecol Oncol* 1995; 57:109-12.
19. Tsai CW, Lin HH, Chang DY, Huang SC. Paget's disease of the vulva: report of five cases. *Acta Obstet Gynecol Scand* 1996; 75:946-9.

Recebido em: 18/7/2003

Aceito com modificações em: 2/3/2004

Publique em RBGO

envie seu artigo !



Desde 1959