

# Variação da Densidade Mamográfica em Usuárias e Não-usuárias de Terapia de Reposição Hormonal

Mammographic Density Variation in Users and Nonusers of Hormonal Replacement Therapy

Cesar Cabello dos Santos, Aarão Mendes Pinto-Neto  
Lúcia Helena Simões Costa-Paiva, Henrique Benedito Brenelli

## RESUMO

*Objetivo: comparar, caso a caso, as mudanças de densidades mamográficas segundo a digitalização de imagens, em três avaliações consecutivas, em usuárias ou não de terapia de reposição hormonal (TRH).*

*Métodos: avaliamos 59 mulheres na pós-menopausa, sendo 43 usuárias de terapia de reposição hormonal (estro-progestino cíclico ou contínuo) e 16 não-usuárias. Os critérios de inclusão foram: amenorréia de pelo menos 12 meses e exame mamográfico normal, em duas incidências (médio-lateral e craniocaudal), no início da TRH ou do seguimento clínico para as pacientes sem TRH. Para a avaliação do comportamento da densidade mamária, foram usadas as seguintes variáveis: mudança inicial - diferença entre a primeira mamografia realizada em  $12 \pm 3$  meses após início da TRH e a mamografia pré-TRH e mudança final - diferença entre a segunda mamografia realizada em  $24 \pm 3$  meses após início da TRH e a mamografia pré-TRH. Os testes de Wilcoxon e de  $\chi^2$  foram aplicados para avaliar as diferenças de mudanças de densidades mamográficas.*

*Resultados: nas usuárias de TRH, mais da metade das mulheres (56,3%) com aumento inicial da densidade mamográfica permaneceram com aumento após a avaliação final. Esse achado não foi significativo ( $p=0,617$ ). Nesse mesmo grupo, a ausência de aumento da densidade na avaliação inicial esteve associada ao não aumento na avaliação final de forma significativa ( $p=0,017$ ). Dentre as não-usuárias de TRH, todas as mamas, que não eram totalmente substituídas por gordura na avaliação inicial apresentaram diminuição da densidade mamográfica na avaliação final.*

---

Departamento de Tocoginecologia da Faculdade de Ciências Médicas e Centro de Atenção Integral à Saúde da Mulher da Universidade Estadual de Campinas

Correspondência:

Aarão Mendes Pinto-Neto

UNICAMP - A/C - Assessoria Técnica e Científica do CAISM

Rua Alexander Fleming, 101 - Cidade Universitária "Zeferino Vaz"

Fone (019) 788-7325 Fax (019) 287-5935

13.083-970 - Campinas - SP

Conclusões: *a maioria das usuárias de TRH que apresentaram aumento da densidade mamográfica em uma primeira avaliação, após aproximadamente um ano de uso, permaneceram com aumento em uma segunda avaliação. Com o passar do tempo, as não-usuárias de TRH apresentaram tendência à diminuição da densidade mamográfica de forma significativa ( $p=0,003$ ).*

**PALAVRAS-CHAVE:** Menopausa. Mamografia. Mama: doença benigna. Terapia de Reposição Hormonal.

## Introdução

O período perimenopáusico está associado a menores níveis circulantes de estrógeno e progesterona, e a porção ductoglandular da mama é substituída por um estroma constituído principalmente por tecido gorduroso. As mulheres na pré-menopausa apresentam uma tendência a apresentar maior quantidade de tecido ductoglandular e fibroso nas mamas, comparando-se ao tecido gorduroso. Essa relação se inverte com o transcorrer do tempo, chegando a uma substituição gordurosa quase que completa no período de pós-menopausa tardia<sup>6</sup>.

Durante a terapia de reposição hormonal (TRH), ocorrendo um aumento dos níveis séricos de estrogênios e progestágenos, observam-se evidências clínicas claras de alterações na glândula mamária como o desconforto, típico de fases pré-menstruais e o aumento da consistência das mamas à palpação, resultante da ação proliferativa desses hormônios<sup>8</sup>. Esses fenômenos ocorrem, provavelmente, por uma alteração no comportamento natural da atrofia fibroglandular na pós-menopausa<sup>8</sup>.

A imagem mamográfica apresenta a capacidade de definir diferenças de densidade caracterizadas pelas mudanças nas proporções entre o tecido gorduroso e fibroglandular. Quanto maior a proporção de tecido fibroglandular, maior a densidade mamográfica. Dessa forma, possíveis mudanças da proporção do tecido fibroglandular para o gorduroso poderiam ser detectadas ao exame mamográfico, inclusive as desencadeadas pela TRH<sup>7</sup>.

Baseado nesses pontos, realizou-se esse estudo que objetiva comparar, caso a caso, as mudanças de densidade mamográfica segundo a digitalização de imagens em três avaliações consecutivas em usuárias ou não de TRH.

## Pacientes e Métodos

Foram incluídas 59 mulheres no estudo, admitidas no Ambulatório de Menopausa do Centro de Atenção Integral à Saúde da Mulher (CAISM) da Universidade Estadual de Campinas (UNICAMP) que foram encaminhadas ao Programa de Controle de Câncer Mamário (PCCM), no período de janeiro de 1989 a dezembro de 1992. Essas pacientes foram divididas em dois grupos:

**Grupo I:** mulheres com amenorréia de 12 meses ou mais, em uso de TRH e com exame mamográfico (médio-lateral e craniocaudal) prévio ao início da TRH; e

**Grupo II:** mulheres com as mesmas características acima descritas, sem uso da TRH.

Foram excluídas desse estudo mulheres com antecedentes pessoais de câncer de mama ou de cirurgias mamárias prévias. Para as mulheres do grupo I, foram excluídas as que haviam feito uso prévio de qualquer tipo de TRH. Dentre as usuárias de TRH (Grupo I), os critérios de exclusão foram: uso por menos de 12 meses ininterruptos; abandono por mais de um mês da utilização da TRH e troca do tipo de TRH ou do esquema inicialmente proposto.

Considerou-se a variação da densidade mamográfica, avaliada pelo método de digitalização de imagem, a diferença entre a porcentagem da porção fibroglandular final e a porcentagem da porção fibroglandular inicial maior que 2%<sup>9</sup>.

A avaliação do comportamento das densidades mamográficas foi realizada com três mamografias (usuárias de TRH: uma mamografia antes do início da terapia e duas após). Dois critérios de mudança foram avaliados: mudança inicial - diferença entre a primeira mamografia pós-TRH realizada em aproximadamente 12 meses e a mamografia pré-TRH; e mudança final - diferença entre a segunda mamografia pós-TRH realizada em aproximadamente 24 meses e a mamografia pré-TRH.

Os esquemas de TRH utilizados compreenderam a utilização de 0,625mg/dia de estrógenos eqüinos conjugados via oral, contínuo, ou a utilização desse esquema associado ao acetato de medroxiprogesterona 5 ou 10 mg via oral, contínuo ou cíclico.

As mamografias foram realizadas em um mamógrafo de alta resolução tipo CGR Senographe 500T. O processador utilizado foi da Kodak® RPX-OMAT e os filmes foram tipo Diagnostic Films da Kodak®. Para análise, foram selecionadas, as grafias da mamografia em incidência médio-lateral de melhor qualidade. As mamografias foram misturadas de forma aleatória e avaliadas segundo o método de digitalização de imagens da seguinte maneira: as mamografias foram colocadas sobre o aparelho tipo negatoscópio para a visualização de imagens. Um papel transparente tipo vegetal foi sobreposto à chapa do RX. Com uma caneta azul para desenhos em transparência marca Faber® 8, foram riscados os contornos das imagens correspondentes à porção fibroglandular e gordurosa por um especialista em mamografias. Das áreas de porções fibroglandulares foram consideradas as que apresentavam a mesma densidade da faixa dos músculos peitorais maiores visíveis à mamografia. O restante do parênquima foi considerado área gordurosa. Os desenhos foram digitalizados por meio de um "scanner" tipo HP e um computador tipo PC IBM 486, DX4, 8 RAM, 540 HD. A digitalização fragmentou a figura em pequenas regiões denominadas *pixels*. No computador as imagens foram abertas em um editor; *software* Paintbrush® - Microsoft® no qual foram usadas duas cores diferentes para cada tipo de área da imagem correspondente à porção fibroglandular ou gordurosa. Foram utilizados cinza claro e preto que correspondem, respectivamente, aos padrões gorduroso e fibroglandular. Na imagem digital foi atribuído um valor numérico para cada cor. Atribuiu-se o valor zero para o preto e o valor 250 para o cinza claro. A seguir, as imagens foram avaliadas por meio do Software Matlab4®, por um especialista em física, do Centro de Engenharia Biomédica da UNICAMP. O processo de desenho de imagens foi pré-testado em um universo de 21 mamografias por duas vezes, num intervalo de três semanas, de forma cega, pelo mesmo examinador avaliando a taxa de variação dos valores obtidos pelo método. As variações de valores da mesma imagem foram de 1,5%. Portanto, foi considerada mudança os valores menores ou maiores de 2%. Para essas considerações utilizamos como padrão o estudo de Wolfe<sup>11</sup>.

Para resultados de comparação de proporções foi utilizado o teste de  $\chi^2$  com correção de Yates. O teste de Wilcoxon foi aplicado para avaliar as

diferenças de mudanças mamográficas em diferentes momentos na mesma mulher<sup>1</sup>.

## Resultados

A maioria das usuárias de TRH que apresentaram aumento de densidade mamográfica inicial (56,3%) mantiveram-no na avaliação final, porém, esse resultado foi significativo ( $p=0,617$ ). No entanto, o comportamento de não-mudança inicial esteve associado a não-mudança final de forma significativa ( $p=0,017$ ) (Tabela 1).

**Tabela 1** - Correlação entre as mudanças finais e iniciais de densidade mamográfica de usuárias de TRH, pelo critério de digitalização de imagens (n=43).

Mudança final	Mudança inicial			
	Aumento		Não-aumento	
	n	%	n	%
Aumento	9	56,3	7	26,0
Não-aumento	7	43,7	20	74,0
Total	16*	100	27**	100

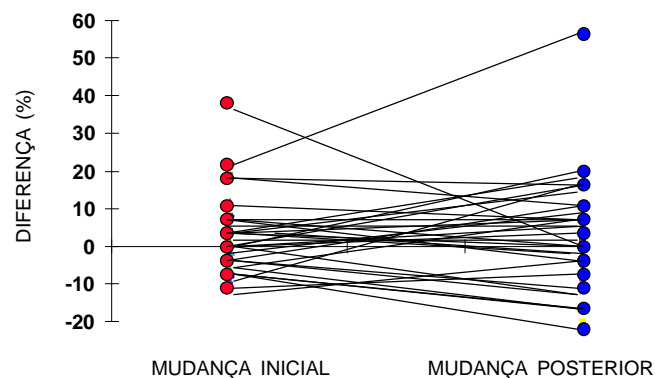
\*  $\chi^2=0,25$   $p=0,617$

\*\*  $\chi^2=6,26$   $p=0,017$

**Mudança inicial** - diferença entre a primeira mamografia pós-TRH e mamografia pré-TRH.

**Mudança final** - diferença entre a segunda mamografia pós-TRH e a mamografia pré-TRH.

Quando realizada a avaliação no grupo geral de usuárias de TRH, não foram observadas diferenças significantes entre o comportamento do aumento de densidade mamográfica inicial e final, segundo a digitalização de imagem entre as mulheres usuárias de TRH (Figura 1).



Teste Wilcoxon (amostras relacionadas)  $z=-0,8271$   $p=0,41$

**Figura 1** - Comportamento das mudanças de densidade mamográfica segundo a digitalização de imagens em usuárias de TRH com duas avaliações após o início do tratamento (n=43).

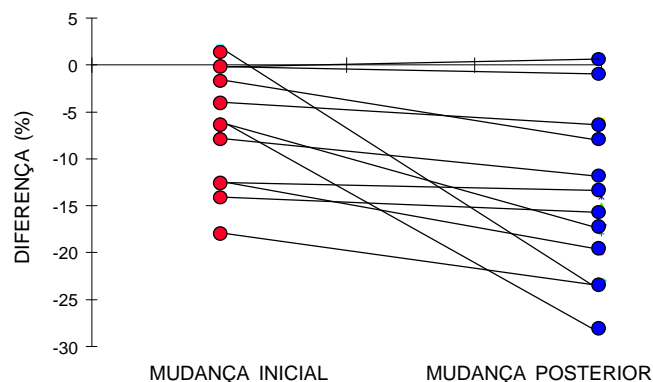
Dentre as não-usuárias de TRH, todas as mamas que não eram totalmente gordurosas na avaliação inicial, apresentaram diminuição da densidade mamográfica na avaliação final (Tabela 2).

**Tabela 2** - Correlação entre as mudanças finais e iniciais de densidade mamográfica de não-usuárias de TRH, pelo critério de digitalização de imagens (n=16).

Mudança final	Mudança inicial	
	Não-diminuição	Diminuição
	n	n
Não-diminuição	4*	0
Diminuição	2	10
Total	6	10

\* Essas quatro mulheres possuíam mamas totalmente gordurosas desde a primeira mamografia (padrão N1 de Wolfe).

Foram observadas diferenças significativas entre o comportamento do aumento de densidade mamográfica inicial e final, segundo a digitalização de imagem, entre as mulheres não-usuárias de TRH (Figura 2).



Teste Wilcoxon (amostras relacionadas)  $z=-2,9810$   $p=0,003$

**Figura 2** - Comportamento das mudanças de densidade mamográfica segundo a digitalização de imagens em não-usuárias de TRH com duas avaliações no tempo (n=16).

## Discussão

Para estudar qual seria o comportamento mamográfico tardio nas mulheres em relação ao comportamento inicial, avaliamos um grupo de mulheres que apresentavam três avaliações mamográficas. Entre as usuárias de TRH, observamos que a maioria das mulheres que no

exame inicial apresentavam aumento de densidade mamográfica, mantiveram esse aumento após a segunda avaliação. Pouco mais de um quarto das que não apresentaram mudanças a princípio, posteriormente evoluíram com aumento de densidade mamográfica.

Os hormônios da TRH parecem ser capazes de manter a densidade mamográfica à medida que a administração é mantida. Com base nessas observações, na prática clínica, se a TRH aumentar a densidade de mamografias, tornando-as densas e desfavoráveis como instrumento diagnóstico para o câncer de mama inicial, é possível que a maior parte dessas mamografias permaneçam com tais padrões durante o uso de TRH. É interessante observar que 74% das usuárias de TRH que não apresentaram aumento de densidade mamográfica mantiveram esse comportamento com o passar do tempo.

No grupo das não-usuárias de TRH a tendência foi de atrofia progressiva com o tempo. Pareceu-nos importante a utilização de um grupo de não-usuárias de TRH, que se prestou fundamentalmente para testar o instrumento de avaliação. Esperávamos um comportamento progressivamente atrófico da densidade dessas mulheres, como realmente ocorreu, o que, de certo modo, valida as observações.

Em nosso ponto de vista, esse trabalho apresentou algumas contribuições à literatura. Manteve-se uma metodologia adequada, com a avaliação das mamografias sendo realizada de forma cega. Além do mais, acreditamos ser de muito interesse a influência do uso de TRH no comportamento das densidades mamográficas com o passar do tempo. Não nos pareceu limitação desse trabalho o fato de termos utilizado um método de digitalização de imagens indireta das mamografias, assim como um *software* elementar para interpretação das imagens (Mathlab4®). Por não dispormos de mamografia digital, essa metodologia empregada apresentou resultados satisfatórios. Acreditamos que a fácil reprodutibilidade dessa técnica permitirá sua utilização em outros serviços.

Entretanto, citamos algumas limitações nesse trabalho. Dentre elas, o fato de ser um trabalho retrospectivo criou-nos alguns problemas. Não nos permitiu distribuir, de forma linear no tempo, as mamografias.

Outro problema foi que só tivemos as mamografias em uma posição de incidência de raio (médio-lateral). Dessa forma, não tivemos uma medida de volume da densidade. Seria possível implementar o programa para medir o aumento de densidade, baseado no volume estimado a partir de digitalização de imagens em duas incidências (craniocaudal e médio-lateral). Isso ocorreu porque é protocolo desse Serviço que as mulheres

assintomáticas no período de pós-menopausa sejam submetidas a mamografias na posição médio-lateral.

Nossa amostragem foi diminuída em virtude do uso de mamografias laterais, pois essas apresentam duas variações: a médio-lateral e a oblíqua. A mesma mama altera o seu tamanho com essas mudanças. Sendo rígidos no critério de apenas utilizar as mamografias em incidência médio-lateral, nossa população tornou-se pequena. Com mamografias em incidência craniocaudal, na qual a variação é menor, talvez pudéssemos trabalhar com uma população maior.

Outro ponto a ser observado é que a nossa técnica de imagem não nos permitiu observar possível aumento das frações fibroglandulares mamárias, que espacialmente ocupem a mesma área da mamografia. É possível que ocorra aumento dessas frações que apresentem apenas aumento da radiopacidade. Para isso, provavelmente, a resposta seria a digitalização direta das mamografias com utilização de instrumentos que observem mudanças de área, volume e intensidade de cor da radiopacidade fibroglandular mediante algoritmos pré-determinados.

Observando os resultados, algumas suposições tornam-se evidentes. Da mesma forma que o tempo parece ser importante para o aumento do risco de câncer dentre as usuárias de TRH, nesse estudo ele também parece ser importante para o aumento de densidade mamográfica<sup>2,3</sup>.

Muita controvérsia ainda perdura a respeito da teoria clássica de Wolfe de que as mamografias que se apresentam mais densas estão associadas a um maior risco para câncer de mama<sup>4,10,11,12</sup>. Talvez o grupo reativo à TRH em termos de densidade mamográfica, particularmente tenha um risco maior para o carcinoma da mama, pois sabemos que a base da carcinogênese está na estimulação da proliferação epitelial, principalmente em indivíduos mais idosos, nos quais os mecanismos locais de proteção são debilitados<sup>5</sup>.

De modo geral, os grandes estudos populacionais não observaram um risco significativo de câncer de mama em usuárias de TRH após seis anos e com baixas dosagens; porém, qual o risco das mulheres que aumentaram a densidade mamográfica com uso de TRH? Qual o impacto desse aumento na acurácia diagnóstica em tumores iniciais da mama?

Acreditamos que esse estudo permite outras pesquisas nessa área, com possibilidade de correlações experimentais bioquímicas e histológicas. Dessa forma, teríamos uma melhor compreensão do intrincado comportamento hormonal das mamas nessa fase tão importante da vida das mulheres, que é a pós-menopausa.

## SUMMARY

**Objective:** to compare mammographic density changes, case by case, according to image digitization in three consecutive evaluations of users or nonusers of hormonal replacement therapy (HRT).

**Methods:** 59 postmenopausal women were evaluated, 43 being users of cyclic or continuous estrogen-progestin hormonal replacement therapy, and 16 nonusers. The criteria of inclusion were: amenorrhea for at least 12 months, a normal mammographic examination at the beginning of the HRT (users) or the clinical follow-up without HRT (nonusers), at two incidences (mediolateral and craniocaudal). The following variables were used for the evaluation of mammary density: initial change - the difference between the first mammography after HRT performed in 12 ± 3 months and the mammography performed before HRT and final change - the difference between the second mammography after HRT performed in 24 ± 3 months and the mammography performed before HRT. Wilcoxon and  $\chi^2$  tests were used in order to evaluate the differences in mammographic density changes.

**Results:** more than half (56.3%) of the women, HRT users with initial increase in mammographic density remained with the increase after the final evaluation. This finding was not significant ( $p=0.617$ ). In the same group, the initial nonincrease was significantly associated with the final nonincrease ( $p=0.017$ ). Among the nonusers, all breasts that were not totally fat at the initial evaluation presented a mammographic density decrease at the final evaluation.

**Conclusions:** the majority of HRT users presenting mammographic density increase at the first evaluation, after approximately one year of use, remained with the increase at a second evaluation. After some time, the nonusers tended to present a significant mammographic density decrease ( $p=0.003$ ).

**KEY WORDS:** Menopause. Mammography. Breast: benign disease. Hormonal replacement therapy.

## Referências

1. Altman DG. Comparing groups - Continuous data In: Altman DG editor. Statistics for medical research. London: Chapman and Hall; 1987. p.179-228.
2. Colditz GA, Hankinson SE, Hunter DJ, Willett WC, Manson JE, Stampfer MJ, et al. The use of estrogens and progestins and the risk of breast cancer in postmenopausal women. N Engl J Med 1995; 332:1589-93.
3. Dupont WD, Page DL. Menopausal estrogen replacement therapy and breast cancer. Arch Intern Med 1991; 151:67-72.

4. Goodwin PJ, Boyd NF. Mammographic parenchymal pattern and breast cancer risk: a critical appraisal of the evidence. *Am J Epidemiol* 1988; 127:1097-108.
5. Hart IR, Saini A. Biology of tumour metastasis. *Lancet* 1992; 339:1453-7.
6. Hughes LE, Mansel RE, Webster DJT. Breast anatomy and physiology. In: Hughes LE, Mansel RE, Webster, DJT editors. *Benign disorders and diseases of the breast: Concepts and Clinical Management*. London: Baillière Tindall; 1989. p.5-14.
7. Laya MB, Gallagher JC, Schereiman JS, Larson EB, Watson P, Weinstein L. Effect of postmenopausal hormonal replacement therapy on mammographic density and parenchymal pattern. *Radiology* 1995; 196:433-7.
8. McNicholas MMJ, Heneghan JP, Milner MH, Tunney T, Hourihane JB, MacErlaine DP. Pain and increased mammographic density in women receiving hormone replacement therapy: a prospective study. *Am J Roentgenol* 1994; 163:311-5.
9. Santos CC. Efeitos da terapia de reposição hormonal na densidade mamográfica de mulheres menopausadas. Tese (Doutorado). Campinas: Faculdade de Ciências Médicas - UNICAMP; 1997.
10. de Stavola BL, Gravelle IH, Wang DY, Allen DS, Bulbrook RD, Fentiman IS, et al. Relationship of mammographic parenchymal patterns with breast cancer risk factors and risk of breast cancer in a prospective study. *Int J Epidemiol* 1990; 19:247-54.
11. Wolfe JN. Breast patterns as an index of risk for developing breast cancer. *Am J Roentgenol* 1976; 126:1130-7.
12. Wolfe JN, Albert S, Belle S, Hyg M, Salane M. Breast parenchymal patterns and their relationship to risk for having or developing carcinoma. *Radiol Clin North Am* 1983; 21:127-36.